

依頼日付：2012年 05月 10日  
作成日付：2012年 05月 11日

依頼ID/レポートID	0000002150-1
患者ID	5208
患者の年齢/性別	49歳 男性
読影医	読影 太郎

## 【依頼画像】

デンタル・パノラマ(0)枚    CT, MRI(240)枚    口腔内写真(オプショ)(0)枚

## 【画像所見】

小照射野の歯科用CT画像です。患者位置付け、撮影条件ともに良好です。  
上顎右側臼歯に咬合痛があるとの事ですが、7<sup>┐</sup>は無髄歯で、近心頬側根を囲み、歯槽頂から根尖付近まで連続する骨吸収像を認めます(参考画像 赤矢印)。近心頬側根の根尖付近には、頬側歯槽骨の穿孔を認め(参考画像 黄色矢印)、根分岐部の骨吸収(参考画像 緑色矢印)も認めます。また、骨吸収は、6<sup>┐</sup>の遠心根周囲にも及んでいます。  
7<sup>┐</sup>根尖は、上顎洞底に近接していますが、軽度の洞粘膜肥厚以外には上顎洞内に異常を認めません。

## 【疑われる疾患】

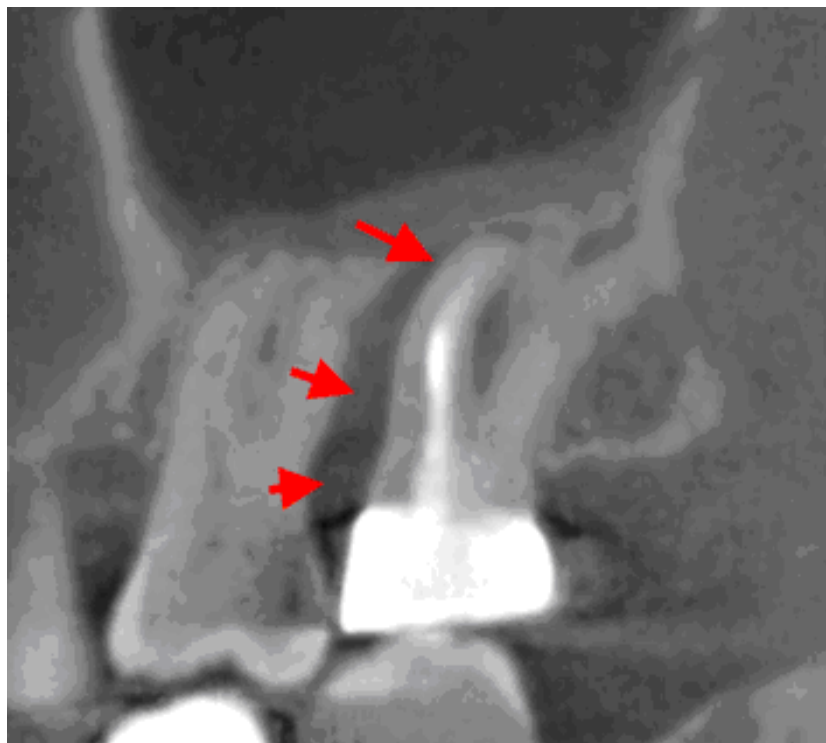
歯根周囲に局限した骨の吸収破壊像であることから、7<sup>┐</sup>近心頬側根の根尖および歯周膿瘍を考えます。歯性上顎洞炎を疑う所見はありません。

## 【備考】

7<sup>┐</sup>の予後に関して、保存的治療は難しいと思います。近心頬側根のみ除去する選択肢もありますが、上顎洞穿孔などのリスクを伴うと思います。

【参考画像】

【 画像 1 】



【 画像 2 】

