

依頼日付：2012年 05月 07日
作成日付：2012年 05月 08日

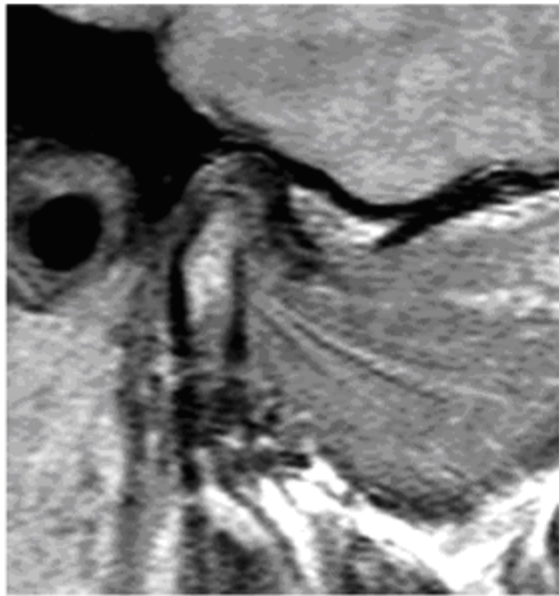依頼ID/レポートID	0000002151-1
患者ID	31075849
患者の年齢/性別	17歳 男性
読影医	読影 太郎

【依頼画像】
デンタル・パノラマ(0)枚 CT, MRI(144)枚 口腔内写真(オプショ)(0)枚
【画像所見】
顎関節の閉口および開口時のMRI画像です。撮影の状態はたいへん良好です。 ■ MRI像 Coronal image (前額断像)にて右側顎関節の内外転位はみられません。 左側顎関節は内方へside way (偏位)を示しています。 左側下顎頭上面外側に骨吸収がみられます。 右側顎関節は骨変化ないものの、下顎頭上面に平坦化がみられます。 Sagittal image (矢状断像)にて、顎関節円板の形態は、右がbiconcave (両面陥凹型)、左がbiplaner (両面平坦型)を呈しています。 閉口時における左側顎関節円板の位置は正常ですが、開口時に円板の動きがなく、上関節腔の癒着を疑います。(参考画像 2) 右側顎関節円板は正常位置で、正常運動を示しています。(参考画像 2) 考慮すべきJoint effusion (関節腔への滲出液貯留)はみられません。
【疑われる疾患】
左右顎関節症Ⅱ型 (関節包・靭帯障害)が疑われます。
【備考】
痛みの症状がありますので、薬物療法を併用した運動療法やスプリント治療が適用かと思えます。

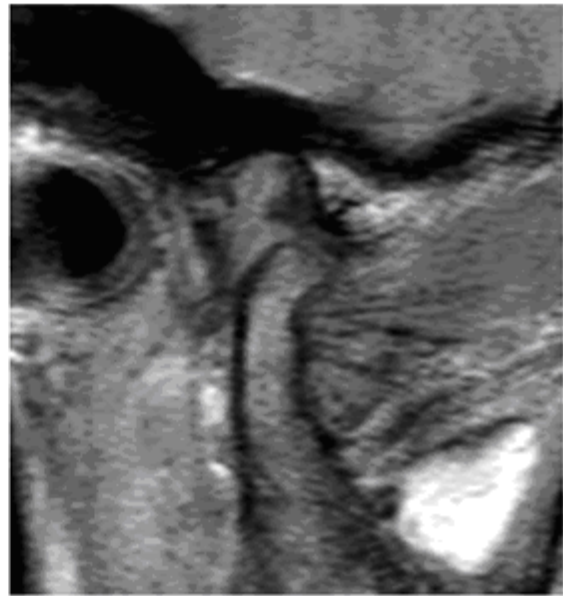【参考画像】

【 画像 1 】

RC

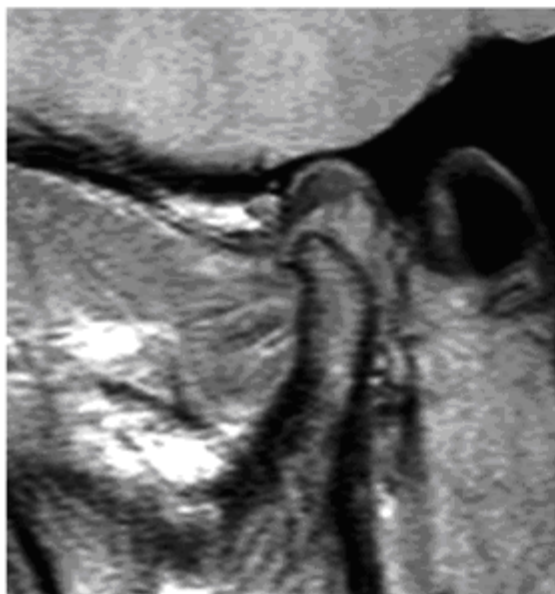


RO



【 画像 2 】

LO



LC

